



CENTRO UNIVERSITÁRIO DE BRASÍLIA – UniCEUB
FACULDADE DE CIÊNCIAS DA EDUCAÇÃO E SAÚDE – FACES
CURSO DE FISIOTERAPIA

**Avaliação do perfil da arquitetura neuromuscular em
pacientes submetidos a cirurgia do ligamento cruzado anterior.**

Alunos: Hugo Lacerda; Jose Luis Fleitas

Professor: Me. Márcio Oliveira

Departamento: FACES - Faculdade de Ciências da Educação e Saúde

Área Temática: Fisioterapia Esportiva

Curso: Fisioterapia

RESUMO

Introdução: A reconstrução do ligamento cruzado anterior (LCA) é um procedimento cirúrgico comum entre os cirurgiões ortopédicos. Dentre as complicações após a RLCA, a fraqueza do músculo quadríceps pode estar presente. A deficiência do joelho muitas vezes é caracterizada por diminuição da força muscular, levando a incapacidades que podem ser atribuídas à atrofia muscular e comprometimento da capacidade neuromuscular. **Objetivo:** Avaliar o perfil referente à arquitetura neuromuscular de pacientes submetidos a cirurgia do ligamento cruzado anterior. **Metodologia:** Esse estudo é caracterizado como longitudinal, composto por pacientes submetidos à cirurgia de RLCA utilizando o enxerto do tendão patelar homolateral (TPH). As variáveis dependentes foram avaliadas antes e após a RLCA. **Resultados:** Reduções percentuais de 12,36% e 17,17% na espessura muscular e ângulo de penação ocorreram respectivamente. Um aumento de 12,7% na espessura muscular e 2,17% no ângulo de penação foi percebido entre as avaliações pós-operatórias. **Conclusão:** Foram encontradas diferenças percentuais nas variáveis mensuradas após a RLCA. Reduções no trofismo e na arquitetura neuromuscular podem gerar deficiências no músculo quadríceps femoral, o que pode influenciar negativamente nas tomadas de decisões no momento da alta.

Palavras-chave: Arquitetura Muscular. Trofismo. Ligamento Cruzado Anterior. Joelho.

Avaliação do perfil da arquitetura neuromuscular em pacientes submetidos a

cirurgia do ligamento cruzado anterior .

1. INTRODUÇÃO

O joelho é uma das articulações mais lesionadas do corpo humano (OLIVEIRA, 2008). Devido ao fato de ser destinada a realização de movimentos rápidos, complexos e bruscos. Dentre as principais estruturas estabilizadoras do joelho, o ligamento cruzado anterior (LCA) representa a contenção primária para a translação tibial anterior sobre o fêmur. A lesão do LCA é uma das mais frequentes e debilitantes lesões que acometem o joelho, sendo objeto de estudo desde o século IX (OLIVEIRA, 2008; BEYNNON et al., 2005).

A reconstrução do ligamento cruzado anterior (RLCA) é um procedimento comum realizado por cirurgiões ortopédicos. Historicamente, esse procedimento era realizado primariamente em atletas lesionados que desejavam retornar aos seus níveis de atividade física anteriores a lesão. Devido ao resultado da melhora na técnica cirúrgica e na propedêutica para reabilitação, passou a ser indicado para a população de maior idade e em pacientes com deficiência crônica do LCA (SHELBOURNE, 2000; PINTO, 2000), no qual continua a ser padrão-ouro de tratamento para pacientes com ruptura do LCA, chegando até 245.000 reconstruções realizadas anualmente somados Estados Unidos e Europa. (FAILLA et al., 2016; MARX et al., 2003).

O crescente número de indivíduos envolvidos em atividades esportivas tem determinado o aumento significativo das lesões ligamentares do joelho, principalmente do LCA (COHEN, 1997; COHEN; ABDALLA, 2005). A RLCA tem por objetivo restaurar a normalidade e simetria do joelho lesionado, restabelecendo parâmetros de desempenhos funcionais iguais aos mesmos níveis anteriores a lesão. Praticamente, o objetivo é obter simetria entre os membros em amplitude de movimento, força, estabilidade e função (SHELBOURNE, 2007).

Dentre as complicações após a RLCA, a fraqueza do músculo quadríceps femoral, crepitação e dor na articulação patelofemoral podem estar presentes. A deficiência do joelho decorrente deste acometimento cirúrgico,

muitas vezes é caracterizada por diminuição da força muscular, levando a incapacidades que podem ser atribuídas à atrofia muscular e comprometimento da atividade elétrica do músculo (ERIKSON et al., 2011; VASCONCELOS, 2009).

Dentre os mecanismos propostos para a perda de força, a alteração na arquitetura muscular tem sido proposta como um dos fatores a serem estudados (LOPPRESTI et al., 1988; KRISHNAN; WILLIAMS 2001). Os resultados de diversos estudos sobre a força muscular apontam que as diferenças encontradas após RLCA podem estar relacionadas a alterações morfológicas do músculo. Técnicas indiretas para mensurar a capacidade de resposta da atividade do músculo com eletromiografia de superfície têm levado a uma especulação que ocorra atrofia seletiva de fibras musculares do tipo II. No entanto, estas adaptações e características relacionadas à arquitetura muscular, ainda não são bem definidas. (SNYDER-MACKLEN et al., 1995; WITVROUW et al., 2001; NOEHREN et al., 2016).

O comprometimento da arquitetura muscular influencia diretamente na produção de força e conseqüentemente no desempenho neuromuscular. Longo et al. (2014), em um estudo transversal realizado em pacientes que utilizaram o enxerto do tendão patelar homolateral, avaliou a alteração da espessura muscular e ângulo de penação após RLCA. Em conclusão os autores encontraram que após 2 anos, houve uma redução na espessura muscular e uma não redução do ângulo de penação nestes pacientes. Porém, este estudo não identificou a arquitetura muscular no momento que antecede a cirurgia e logo após a RLCA de forma aguda.

Noehren et al. (2016) apresentaram alterações morfológicas e de desempenho neuromuscular em pacientes após 6 meses da RLCA, tendo como enxertos o tendão dos flexores e o tendão patelar homolateral. Os resultados expostos pelos autores identificaram uma redução da força muscular do membro lesionado ao se comparar pré e pós-cirurgia de 25%. Em relação à arquitetura muscular houve uma redução estatisticamente significativa do volume muscular, ângulo de penação e área de secção transversa. Em conclusão, as implicações decorrentes da cirurgia estão presentes na arquitetura do músculo após a RLCA,

onde mais estudos que demonstrem de fato as alterações da arquitetura muscular, frente ao desuso são necessários para maiores esclarecimentos (NOEHREN et al., 2016).

Visto que, alterações na articulação do joelho inerentes à cirurgia de RLCA, induzem alterações e complicações na plasticidade muscular que culminam na atrofia muscular, perda de força e diminuição da resposta elétrica do músculo, o presente estudo teve por objetivo identificar as adaptações temporais da arquitetura e desempenho neuromuscular do joelho, decorrentes do procedimento cirúrgico, ao longo de 3 meses de acompanhamento. Para tal finalidade, utilizamos como técnica de reconstrução ligamentar o tendão patelar homolateral. Para mensurarmos as adaptações pré-cirúrgicas e pós-cirúrgicas, foram realizadas 3 avaliações. Os pacientes foram avaliados no período pré-cirúrgico (uma semana antes da cirurgia) e pós-cirúrgico (quatro (4) semanas e 3 meses após a cirurgia), por meio dos seguintes parâmetros: Espessura muscular, ângulo de penação e comprimento do fascículo.

2. MATERIAIS E MÉTODOS

Foi realizado um estudo longitudinal, composto por pacientes do gênero masculino com distintas ocupações, praticantes de atividade física, submetidos à cirurgia de RLCA com técnica cirúrgica utilizando o enxerto do tendão patelar homolateral (TPH), os mesmos foram encaminhados para o estudo através do médico coparticipante, no qual desempenha suas atividades no Hospital Ortopédico e Medicina Especializada/HOME, localizado na cidade de Brasília-DF.

Para fins de critérios objetivos, foram estabelecidas as variáveis dependentes do estudo: *Espessura muscular, ângulo de penação, e comprimento do fascículo.*

As variáveis dependentes foram avaliadas antes e após o procedimento cirúrgico. A avaliação inicial (pré-cirurgia) foi realizada uma (1) semana antes do procedimento cirúrgico. As demais avaliações pós-operatórias foram realizadas quatro (4) semanas e 3 meses após a RCLA.

O processo de reabilitação dos voluntários foi realizado no Centro de Atendimento Comunitário (CAC) do Centro Universitário de Brasília – UNICEUB. As avaliações realizadas no laboratório de força da faculdade de educação física da Universidade de Brasília (UnB), ambas localizadas em Brasília/DF.

A avaliação inicial realizada uma semana antes da cirurgia, respeitou a seguinte ordem: (1) Arquitetura muscular, realizada por meio do ultrassom portátil (US); (2) Goniometria dos joelhos; (3) Perimetria muscular; (5) Dinamometria isocinética a fim de mensurarmos o pico de torque da contração isométrica voluntária máxima (CIVM), juntamente com a avaliação eletromiografia de superfície de alta densidade (EMG). Depois de completados 4 semanas e 3 meses de RLCA foram realizadas novamente as avaliações, seguindo a mesma ordem e protocolo descrito anteriormente. Os participantes foram orientados a absterem-se do uso de anti-inflamatórios não-esteroidais e suplementos nutricionais (HOWATSON; GOODALL; VAN SOMEREN, 2009).

Para obtenção da arquitetura muscular, imagens foram conduzidas no músculo vasto lateral. Para tanto, foi utilizado o equipamento de US portátil (SonoSite, M- Turbo®), manuseado por um único examinador. A espessura muscular foi determinada pela média da espessura de três imagens realizadas no vasto lateral, utilizando o programa de análise ImagemJ®.

Os sítios das medidas foram precisamente localizados e marcados com caneta demográfica de alta fixação a fim de determinar que as aferições ao longo das avaliações subsequentes tivessem sido realizadas no mesmo local. Os participantes foram posicionados em decúbito dorsal e as avaliações realizadas no ponto médio da coxa, localizado na distância média entre o trocânter do fêmur e a linha articular do joelho (entre os côndilos do fêmur e da tibia).

O transdutor do ultrassom foi posicionado perpendicularmente a superfície da pele e usado gel a base de água, a fim de fornecer um melhor contato acústico entre o transdutor e a superfície cutânea. As interfaces entre os tecidos adiposos subcutâneo-músculo e músculo-osso foram adotadas como as medidas representativas da espessura muscular. Este método determinou a espessura do músculo avaliado. A validade desta medida foi certificada em

estudo prévio (MIYATANI; KANEHISA; FUKUNAGA, 2000). O coeficiente intraclasse demonstrou alta reprodutibilidade da medida ($r= 0.972$).

3. RESULTADOS

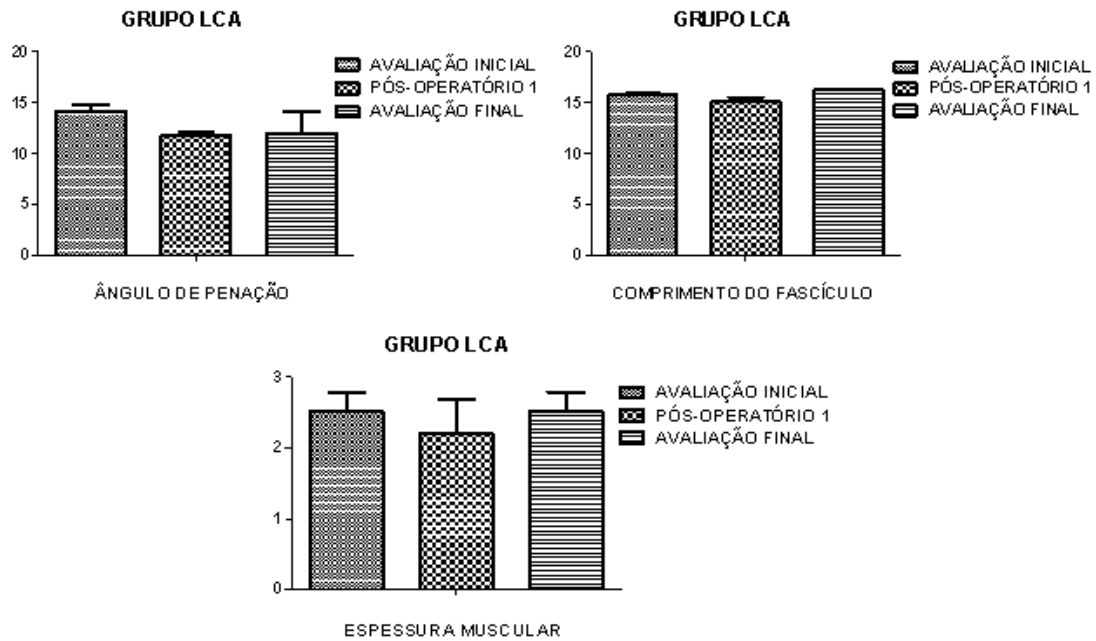
A amostra foi composta por 3 indivíduos, todos do gênero masculino, com idade média (26,66 anos), variando de 18 a 54 anos, peso médio (86,5 kg) e estatura média (173,66) (tabela 1). Todos os voluntários foram destros para a variável dominância e o joelho mais acometido pela ruptura do LCA foi o joelho direito (2). O esporte mais praticado relatado pelos voluntários foi o futebol.

Tabela 1: Média e desvio da distribuição dos indivíduos.

N	GRUPO RLCA	
	Média	Desvio Padrão
3	IDADE	26,66
	PESO	86,5
	ESTATURA	173,66

Em relação à arquitetura muscular, as variáveis: espessura muscular, ângulo de penação e comprimento do fascículo estão representadas na figura 1. Imagens ilustrativas referentes às fases da avaliação da arquitetura muscular, podem ser visualizadas na figura 2.

Figura 1: Arquitetura Muscular pré e pós-operatório do músculo vasto lateral do joelho.



Fonte. Pesquisa do autor, 2017 (Produzida pelo autor do trabalho).

Observamos que ao se comparar o período da avaliação inicial e pós-operatório 1, houve redução percentual de 12,36% e 17,17% na espessura muscular e ângulo de penação, respectivamente. Um aumento de 0,4% na espessura muscular e uma redução de 15,33% no ângulo de penação na comparação com a avaliação final foi observado.

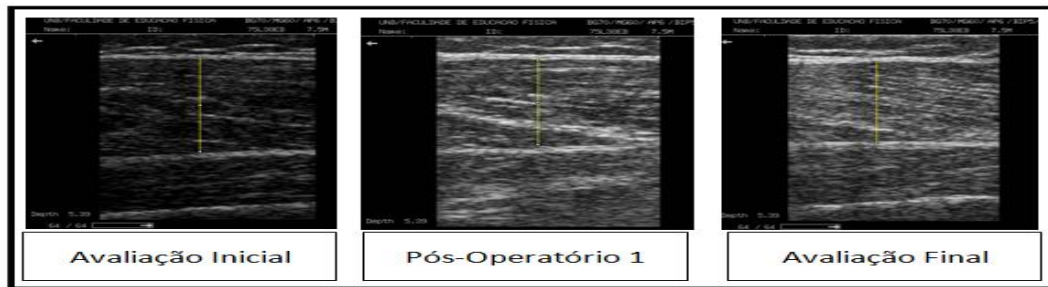Ao compararmos as duas avaliações pós-cirúrgicas obtivemos um aumento de 12,7% na espessura muscular e 2,17% no ângulo de penação entre as avaliações. Em relação ao comprimento do fascículo, houve uma redução de 4,32% da avaliação inicial para pós-cirúrgico 1 e comparando as condições pós-cirúrgicas ocorreu um aumento no comprimento do fascículo de 2,92% (Tabela 2).

Tabela 2: Média, desvio padrão e diferença em porcentagem da arquitetura Muscular.

Variáveis	Avaliação Inicial	Pós-operatório 1	Diferença
-----------	-------------------	------------------	-----------

	Média/dp	Média/dp	%
Espessura Muscular	2,51/0,269	2,20/0,49	- 12,36
Ângulo de penação	14,16/0,52	11,73/0,35	- 17,17
Comprimento do Fascículo	15,75/0,12	15,07/0,49	- 4,32
	Avaliação Inicial	Avaliação Final	
	Média/dp	Média/dp	
Espessura Muscular	2,51/0,269	2,52/0,26	- 0,4
Ângulo de penação	14,16/0,52	11,99/2,05	- 15,33
Comprimento do Fascículo	15,75/0,12	16,23/0,8	2,92
	Pós-operatório 1	Avaliação Final	
	Média/dp	Média/dp	
Espessura Muscular	2,20/0,49	2,52/0,26	12,7
Ângulo de penação	11,73/0,35	11,99/2,05	2,17
Comprimento do Fascículo	15,07/0,49	16,23/0,8	7,15

Figura 2: Imagem do ultrassom das medidas de avaliação da espessura muscular do músculo vasto lateral.



Fonte. Pesquisa do autor, 2017 (Produzida pelo autor do trabalho).

4 ANÁLISE ESTATÍSTICA

Foi realizada a análise descritiva de todas as variáveis do estudo, aplicando média e desvio padrão, tabelas e gráficos. Para análise estatística da homogeneidade das variáveis dependentes, aplicado o teste de Shapiro Wilks. Foi utilizado o programa estatístico (versão 17.0; SPSS Inc, IL, USA).

5 DISCUSSÃO

A lesão do ligamento cruzado anterior (LCA) resulta em deficiências de curto e longo prazo. Em curto prazo a fraqueza do quadríceps e a redução da resposta da atividade elétrica estão relacionadas com essa deficiência, a longo prazo evidências suportam que disfunção persistente do quadríceps também estejam presentes (LONGO et al., 2014).

Nossos resultados acerca das adaptações temporais decorrentes da RLCA apresentaram algumas características que podem ser relacionadas a este evento. Dentre as observações a respeito do comportamento da espessura muscular, nossos achados corroboram com Longo et al. (2014) no qual, ao realizarem um estudo transversal em pacientes após a RLCA com o enxerto do tendão patelar homolateral, encontraram reduções significativas em todos os pacientes avaliados para esta variável. Porém os autores concluíram que após dois anos de RLCA não houve diferença no ângulo de penação do músculo vasto lateral. Em nossos achados apesar de ser realizado de forma aguda, identificamos uma redução em percentual do ângulo de penação.

Strandberg et al. (2013), identificaram os efeitos gerados em um estágio agudo de avaliação pós-operatória, classificado pelos autores como dois (2) meses sobre a arquitetura muscular de 62 pacientes. Os autores apresentaram uma redução de 5% da área de secção transversa do músculo quadríceps femoral do membro lesionado. Os autores também não encontraram reduções significativas para as variáveis, espessura muscular e ângulo de penação. Porém, estes resultados podem sofrer limitações inerentes ao fato de não padronizarem quanto ao uso do tipo de enxerto e mensuração das variáveis no momento pré-operatório.

Noehren et al. (2016), apresentaram alterações morfológicas após RLCA, tendo como enxerto o tendão patelar homolateral. Em relação à arquitetura muscular, redução estatisticamente significativa do volume muscular, ângulo de penação e área de secção transversa foram observadas. Em conclusão, as implicações decorrentes da cirurgia estão presentes na arquitetura do músculo após a RLCA, onde mais estudos que demonstrem de fato as alterações da arquitetura muscular, frente ao desuso são necessários para maiores esclarecimentos.

Uma redução do ângulo de penação limitará o número de fibras em uma determinada área e conseqüentemente resultará em menor desenvolvimento de força. Redução da espessura muscular mensurada pelo Ultrassom está correlacionada com redução de força e atrofia muscular (MICKLE et al., 2013).

O ângulo de penação tem sido associado com a quantidade de sarcômeros em paralelo nas fibras musculares, onde estão intimamente ligados com a capacidade máxima de geração de força na fibra muscular (VAZ et al., 2013). Mensurar estes parâmetros nos permite um entendimento de como a mudança da plasticidade muscular do quadríceps poderá ser relacionada ao desuso muscular após a RLCA.

Alguns pesquisadores apresentam convicções que o tempo de acompanhamento após RLCA de seis meses é um período suficiente para a recuperação da articulação do joelho. Os resultados de diversos estudos apresentaram que alterações na cinemática da articulação e na força muscular

do quadríceps podem estar presentes um ano ou mais após a reconstrução. Kvist et al. (2004), em sua revisão discutiu 34 estudos sobre reabilitação após a reconstrução do LCA, onde apresentou em seus resultados que a diferença entre o momento pré e pós-operatório em média 5 meses do membro lesionado foi compreendida em 13%.

A técnica de RLCA tem sido aperfeiçoada e vem apresentando bons resultados no processo de reabilitação. O sucesso no tratamento do LCA se caracteriza pelo retorno ao esporte no mesmo nível antecedente a lesão, o que tem sido relatado entre 26% e 97% dos casos (LOBO et al., 2013).

Acreditamos que os resultados negativos comparando o momento pré e pós-operatório sobre a arquitetura muscular do mecanismo extensor do joelho, possam ser relacionados à diminuição de variáveis relacionadas a atividades neurais, onde uma redução destas medidas e impulsos nervosos, podem influenciar a perda na capacidade de geração de força.

6 CONCLUSÃO

Concluimos que as diferenças decorrentes do procedimento cirúrgico foram encontradas após a RLCA em diferentes fases de mensuração podem estar associadas a reduções de adaptações neurais. Uma redução da capacidade neuromuscular pode gerar deficiências no músculo quadríceps femoral, o que pode influenciar de forma negativa as tomadas de decisões no momento da alta para o paciente, o que implicará diretamente no retorno a sua prática esportiva. Porém, este estudo sofreu limitações devido ao número restrito e pequeno de participantes. Sugerimos que mais pesquisas que meçam e relacione o trofismo e o desempenho neuromuscular após a RLCA sejam realizadas para maiores esclarecimentos acerca dessas adaptações.

REFERÊNCIAS

AMATUZZI, M. M ;TERRERI, A. S. A. P.; GREVE, J. M.D. Avaliação isocinética no joelho do atleta. **Rev Bras Med Esporte**, v. 7, n. 2, p. 62-6, 2001.

BEYNNON, B. D. et al. The effect of estradiol and progesterone on knee and ankle joint laxity. **The American journal of sports medicine**, v. 33, n. 9, p. 1298-1304, 2005.

BASMAJIAN, J. V.; DE LUCA, C. J. **Muscles alive**: their functions revealed by electromyography. Baltimore: Williams & Wilkins, 1985.

COHEN, M. *et al.* Lesões ortopédicas no futebol. **Rev Bras Ortop.** v. 32, p. 940-944, 1997.

COHEN, M; ABDALLA,R. Lesões nos Esportes. Diagnóstico, prevenção, tratamento: 2. Ed. **Revinter**, 2005.

CZAPLICKI, A.; JAROCKA, M.; WALAWSKI, J. Isokinetic identification of knee joint torques before and after anterior cruciate ligament reconstruction. **PloS one**, v. 10, n. 12, 2015.

ERIKSSON K. et al., There are differences in early morbidity after ACL reconstruction when comparing patellar tendon and semitendinosus tendon graft. A prospective randomized study of 107 patients. **Scand J Med Sci Sports.** V. 11, p. 170- 7, 2011.

FAILLA M. et al., Does Extended Preoperative Rehabilitation Influence Outcomes 2 Years After ACL Reconstruction?: A Comparative Effectiveness Study Between the MOON and Delaware-Oslo ACL Cohorts. **Am J Sports Med**, v.44, n.10, p. 2608-2614, 2016.

GGLIOTAKAES I, MITUSOISADA M, MIRANDA J, CUNHA S, PIEDADE S. Isokinetic evaluation after two-stage bicruciate reconstruction. Acta ortop. Bras, vol 22, n.1,2014.

MARX, RG. et al., Beliefs and attitudes of members of the American Academy of Orthopaedic Surgeons regarding the treatment of anterior cruciate ligament injury. **Arthroscopy**, v 19, n. 7, p. 762-770, 2003.

HERMENS, H. J. et al. Development of recommendations for SEMG sensors and sensor placement procedures. **J Electromyogr Kinesiol**, v. 10, n. 5, p. 361-74, 2000.

HOWATSON, G; GOODALL, S; VAN SOMEREN, K. The influence of cold water immersions on adaptation following a single bout of damaging exercise. **Eur J Appl Physiol**, v. 105, n 4 p 615-621, 2009.

KRISHNAN, C; WILLIAMS, G.N. Factors explaining chronic knee extensor strength deficits after ACL reconstruction. **J Orthop Res**. V. 29, n. 5, p. 633-40, 2011.

KVIST, J. et al., Rehabilitation following anterior cruciate ligament injury. **Sports Med**. v. 34, p. 269–280, 2004.

LOPRESTI, C. et al. Quadriceps insufficiency following repair of the anterior cruciate ligament. **J Orthop Sports Phys Ther**. v. 9, n.7, p. 245-9, 1988.

LEPLEY, Lindsey K. Deficits in quadriceps strength and patient-oriented outcomes at return to activity after ACL reconstruction: a review of the current literature. **Sports health**, v. 7, n. 3, p. 231-238, 2015.

LONGO, U.G. et al. The architecture of the ipsilateral quadriceps two years after successful anterior cruciate ligament reconstruction with bone-patellar tendon-bone autograft. **Knee**. v. 21, n. 3, p. 721-5, Fev, 2014.

LOBO, P. et al. Retorno ao esporte após a reconstrução do ligamento cruzado anterior. Programa de atualização em traumatologia e ortopedia. **PROATO**. 2013.

MICKLE, K. J. et al. Reliability of ultrasound to measure morphology of the toe flexor muscles. **J Foot Ankle Res**. v. 6, n. 1, p. 12, 2013.

MIYATANI, M.; KANEHISA, H.; FUKUNAGA, T. Validity of bioelectrical impedance and ultrasonographic methods for estimating the muscle volume of the upper arm. **Eur J Appl Physiol**. v. 82, n. 5-6, p. 391-6, 2000.

NOEHREN, B. et al. Cellular and Morphological Alterations in the Vastus Lateralis Muscle as the Result of ACL injury and Reconstruction. **J Bone Joint Surg Am.** v.98, p. 1541-7, 2016.

OLIVEIRA, M. Desempenho Isocinético do joelho após a lesão e reconstrução primária do ligamento cruzado anterior utilizando enxerto do ligamento patelar contralateral. **Dissertação (Mestrado) – Universidade de Brasília.** 179 f, 2008.

PINTO, S.A. Utilização da dinamometria isocinética na reabilitação muscular em pós-cirúrgico de ligamento cruzado anterior. **Reabilitar.** v.7, p. 11-15, 2000.

SHOEMAKER, J. K.; TIIDUS, P. M.; MADER, R. Failure of manual massage to alter limb blood flow: measures by Doppler ultrasound. **Med Sci Sports Exerc.** v. 29, n. 5, p. 610-4, 1997.

SHELBOURNE, K.D.; URCH, S. E. Primary anterior cruciate ligament reconstruction using the contralateral autogenous patellar tendon. **The American journal of sports medicine.** v. 28, n. 3, p. 651-658, 2000.

SHELBOURNE, K. D.; VANADURONGWAN, B.; GRAY, T. Primary anterior cruciate ligament reconstruction using contralateral patellar tendon autograft. **Clin Sports Med.** v. 26: p.549-565, 2007.

SNYDER-MACKLER, L. et al. Strength of the quadriceps femoris muscle and functional recovery after reconstruction of the anterior cruciate ligament. A prospective, randomized clinical trial of electrical stimulation. **J Bone Joint Surg Am.** v.77, n.8, p.1166-73, 1995.

SODERBERG, G. L.; KNUTSON, L. M. A guide for use and interpretation of kinesiological electromyographic data. **Phys Ther.** v. 80, n. 5, p. 485-98, 2000.

STRANDBERG, S. et al. Muscle morphometric effect of anterior cruciate ligament injury measured by computed tomography: aspects on using non-injured leg as control. **BMC musculoskeletal disorders,** v. 14, n. 1, p. 150, 2013.

THOMAES, T. et al. Reliability and validity of the ultrasound technique to measure the rectus femoris muscle diameter in older CAD-patients. **BMC Med Imaging**. v. 12, p. 7, 2012.

VAZ, M. A. et al. Neuromuscular electrical stimulation (NMES) reduces structural and functional losses of quadriceps muscle and improves health status in patients with knee osteoarthritis. **J Orthop Res**. v. 31, n. 4, p. 511-6, 2013.

VASCONCELOS, R. et al. Análise da correlação entre pico de torque, desempenho funcional e frouidão ligamentar em indivíduos normais e com reconstrução do ligamento cruzado anterior. **Rev Bras Ortop**. v.44, n.2, p. 134-42, 2009.

WATANABE, Y. et al. Echo intensity obtained from ultrasonography images reflecting muscle strength in elderly men. **Clin Interv Aging**. v. 8, p. 993-8, 2013.

WITVROUW, E. et al. Patellar tendon vs. doubled semitendinosus and gracilis tendon for anterior cruciate ligament reconstruction. **Int Orthop**. v.25, p. 308-311, 2001.